

# 深圳市瑞派派特堡宠物医院有限公司

## 超声影像报告单

主人姓名: 叶女士

联系电话: 17827614635

宠物名称: 饭饭

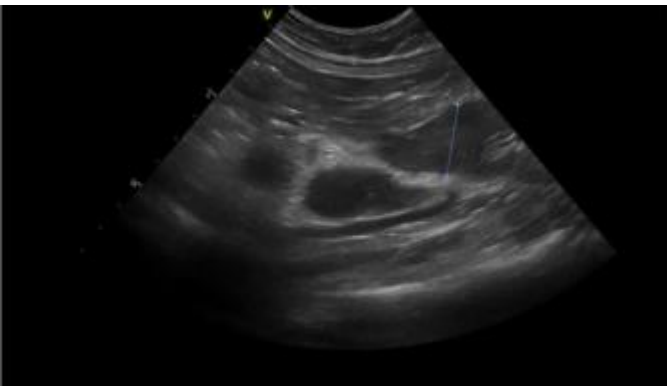
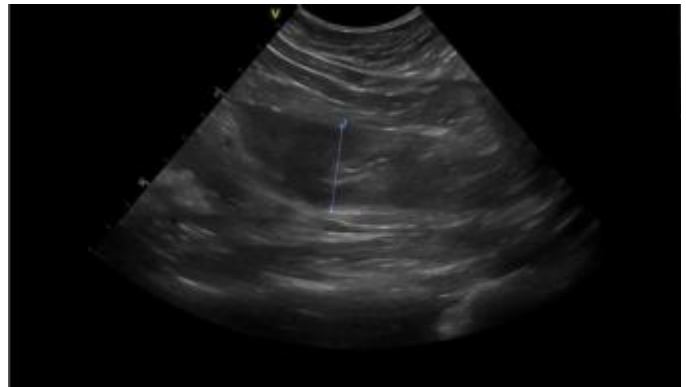
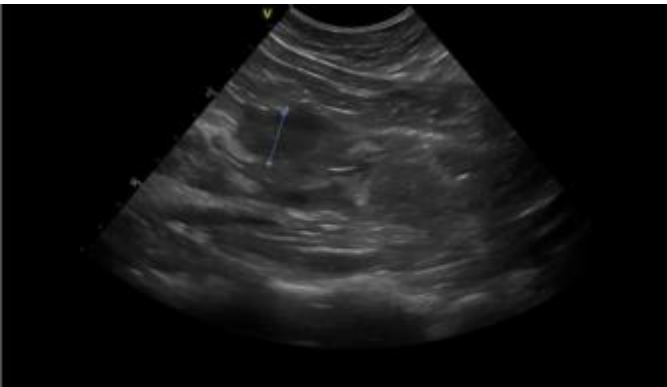
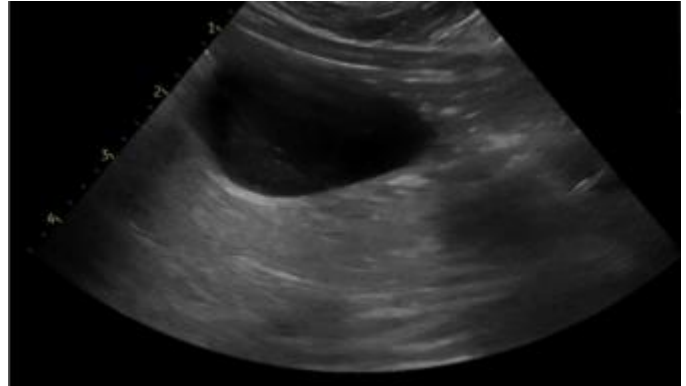
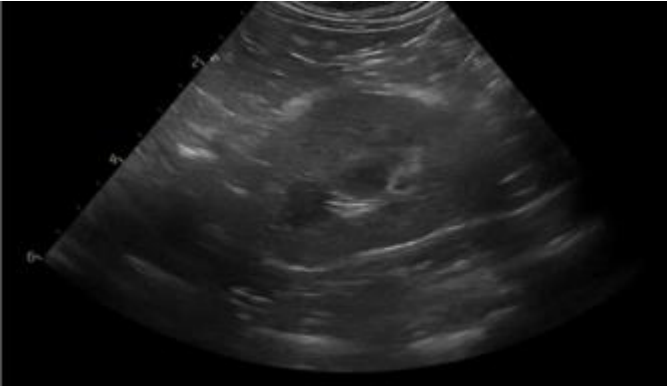
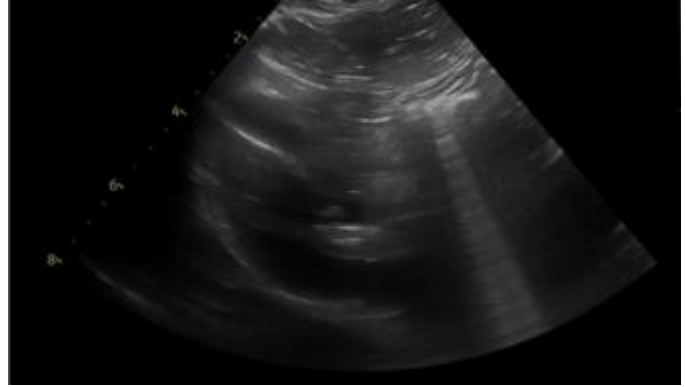
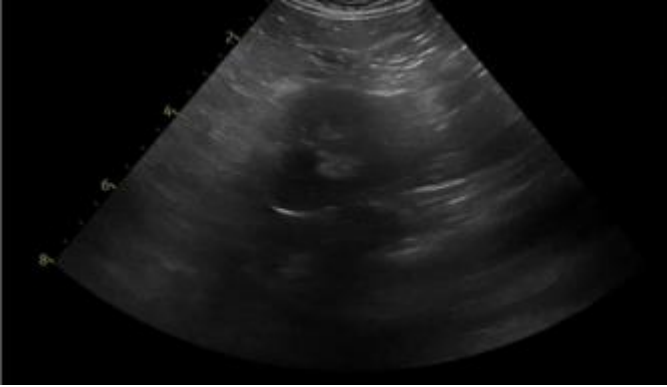
宠物性别: 公

宠物年龄: 2岁

宠物种类: 猫

宠物品种: 狸花猫

病历单号:



超声可见:

检查日期: 2023年1月3日 16:00

申请医生: 李星

检查医生:

注: 此报告只做临床参考

第1页 共2页

# 深圳市瑞派派特堡宠物医院有限公司

## 超声影像报告单

主人姓名: 叶女士

联系电话: 17827614635

宠物名称: 饭饭

宠物性别: 公

宠物年龄: 2岁

宠物种类: 猫

宠物品种: 狸花猫

病历单号:

膀胱: 壁连续, 光滑, 未见明显异常。

双肾: 大小形态轮廓正常, 包膜光整, 肾盂, 无扩张。

脾脏: 形态正常, 包膜完整, 内部回声均匀, 未见明显异常回声。

肝脏: 切面形态大小正常, 包膜光整, 边缘锐利, 肝实质回声均匀, 肝内未见明显异常回声。管道结构清晰。胆

囊切面形态大小正常, 壁薄光滑, 其内未见异常。

胃肠: 胃、小肠壁分层清晰, 管腔未见明显扩张, 蠕动正常, 回盲肠段肠壁增厚, 分层不清晰, 结肠壁广泛不均匀增厚, 最厚约0.9cm分层不清晰, 周围探及多个中等回声团块, 厚约1.5cm

### 诊断意见:

1回盲端肠壁增厚, 结肠壁增厚明显, 分层不清晰, 肠壁周围团块, 疑异常淋巴结

检查日期: 2023年1月3日 16:00

申请医生: 李星

检查医生:

注: 此报告只做临床参考

第2页 共2页