

MRI-CT Examination Report MRI-CT 检查报告单

Case Information 病例信息

主人姓名：叶女士 动物姓名：饭饭 联系电话：17827614635 病历号：PYZ23010015
动物种类：猫 动物性别：雄性 动物年龄：2岁 动物体重：4.2kg

History & Clinical Signs 病史和临床症状

主诉：腹部超声扫查发现猫咪回盲端肠壁增厚，结肠壁增厚明显，分层不清晰，肠壁周围团块，疑异常淋巴结；

Scanning Position & Protocol 扫查部位和规程

CT 腹部

Imaging Findings 影像发现

CT

胸腔：气管、支气管通畅，未见狭窄；双肺内未见异常密度影；肺纹理均匀，走行未见异常；纵膈内未见增大淋巴结影，心脏轮廓未见异常，胸廓形态及密度未见异常。

腹部：肝脏大小形态未见异常，表面光滑，肝实质未见异常密度影；胆囊体积轻度增大，胆囊管扩张，内容物密度均匀，未见异常密度影；脾脏不大，密度未见异常；双侧肾脏大小及密度未见异常；降结肠段肠壁见不均匀增厚，肠腔轻度狭窄，增强扫描见不均匀强化；多处肠系膜淋巴结肿大；

Imaging Diagnosis 影像诊断

- 结肠壁不均匀增厚，建议细胞学、组织学检查进一步诊断；
- 部分肠系膜淋巴结肿大；
- 胆囊管扩张；

申请医生：李星

报告医生：刘小凤

检查日期：20230103

Images 附图

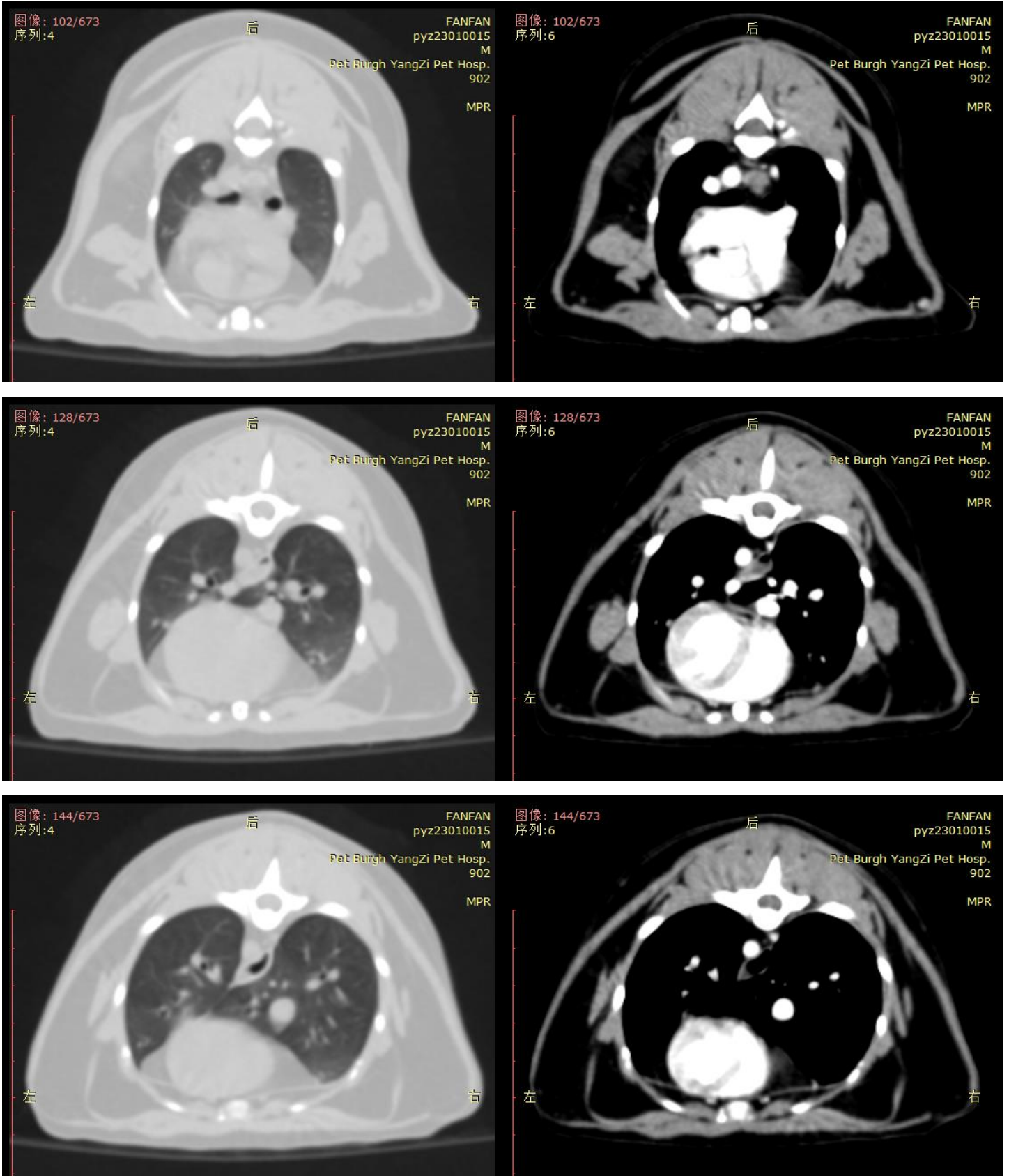


图 1 胸腔横断位扫描 (左: 平扫, 右: 增强), 双侧肺野未见异常密度影;

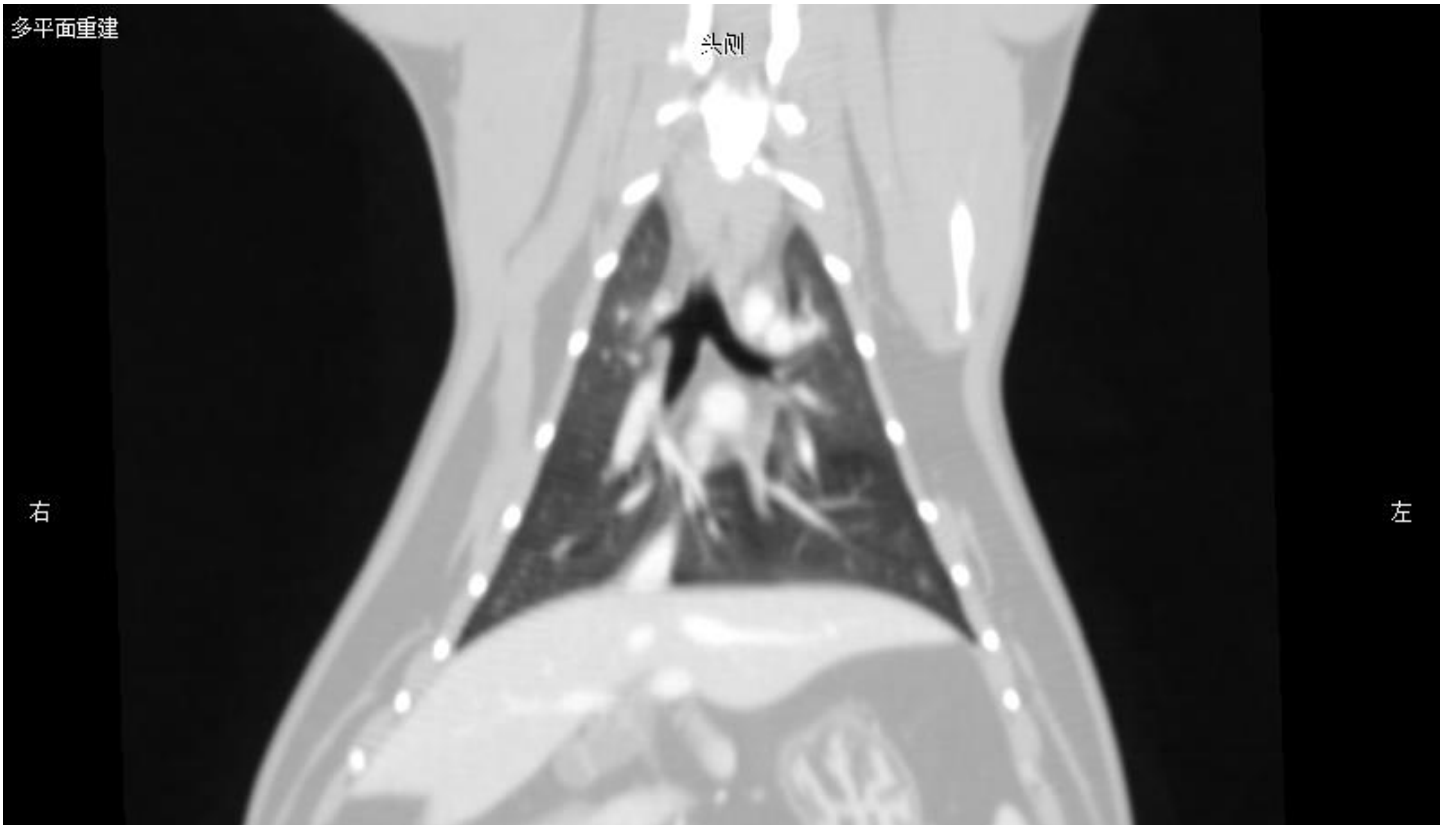


图 2 胸腔冠状位扫描，未见明显异常；

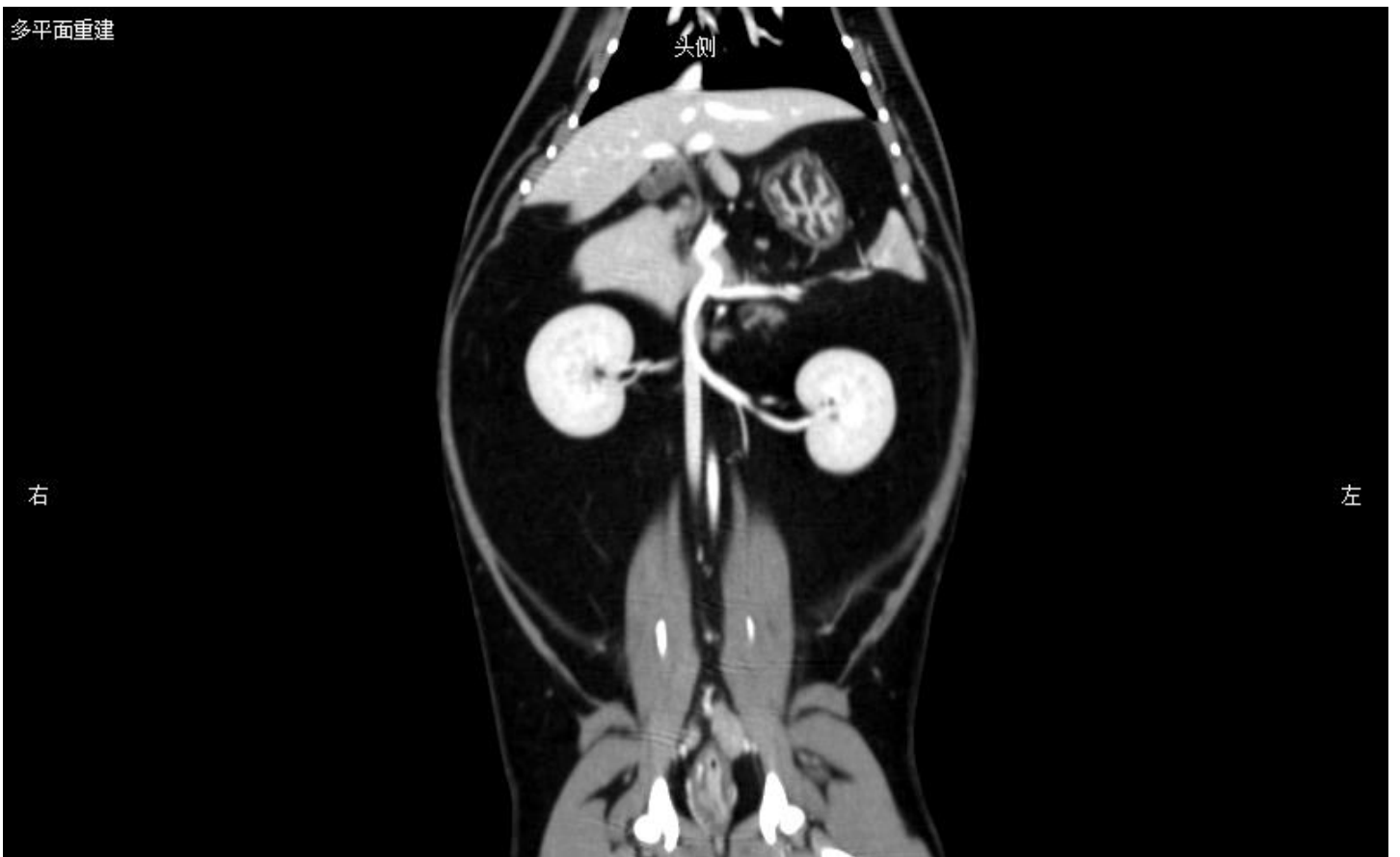


图 3 腹部冠状位增强扫描，左、右肾脏未见异常；

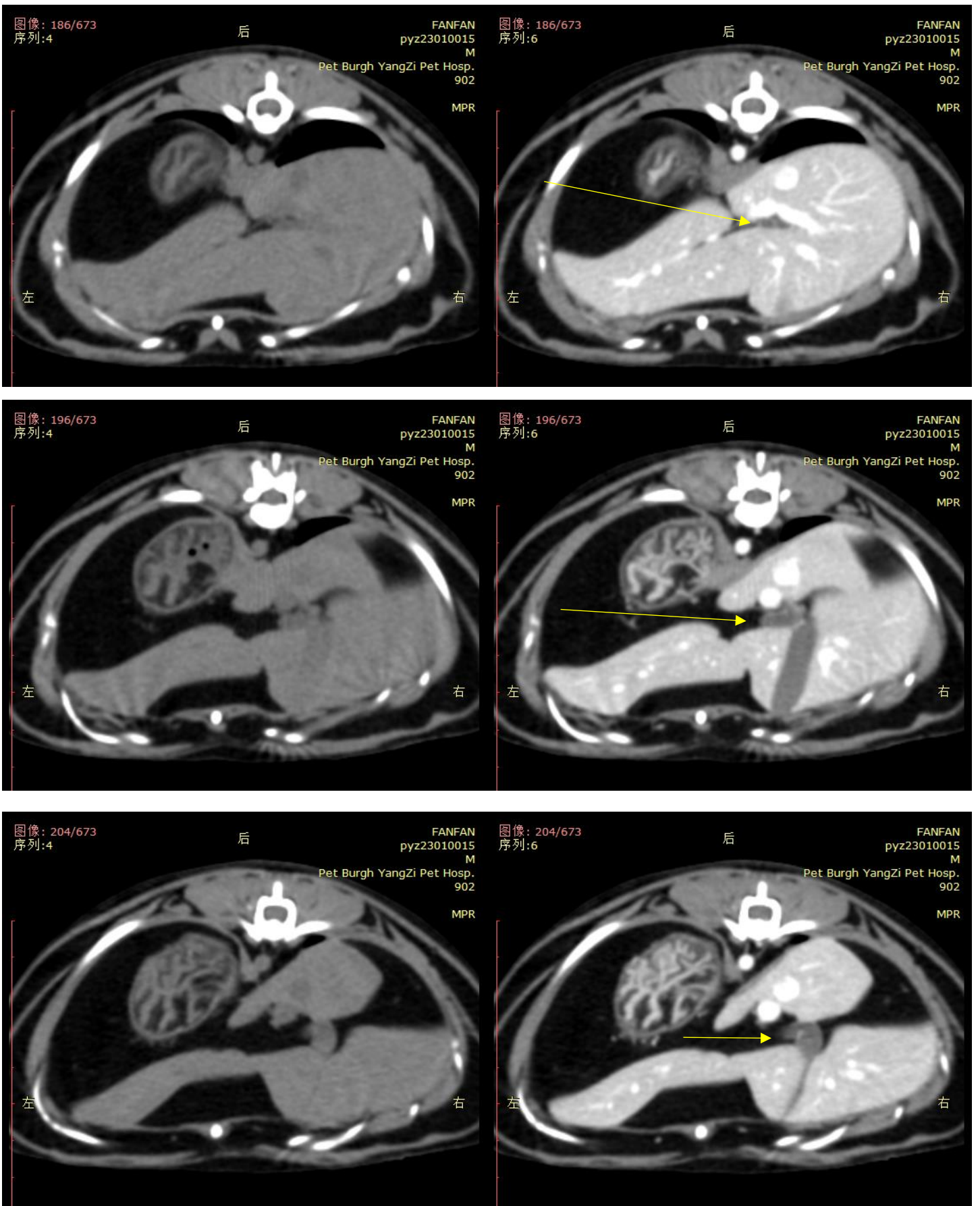


图 4 腹部横断位扫描 (左: 平扫, 右: 增强), 胆囊管扩张 (黄色箭头);

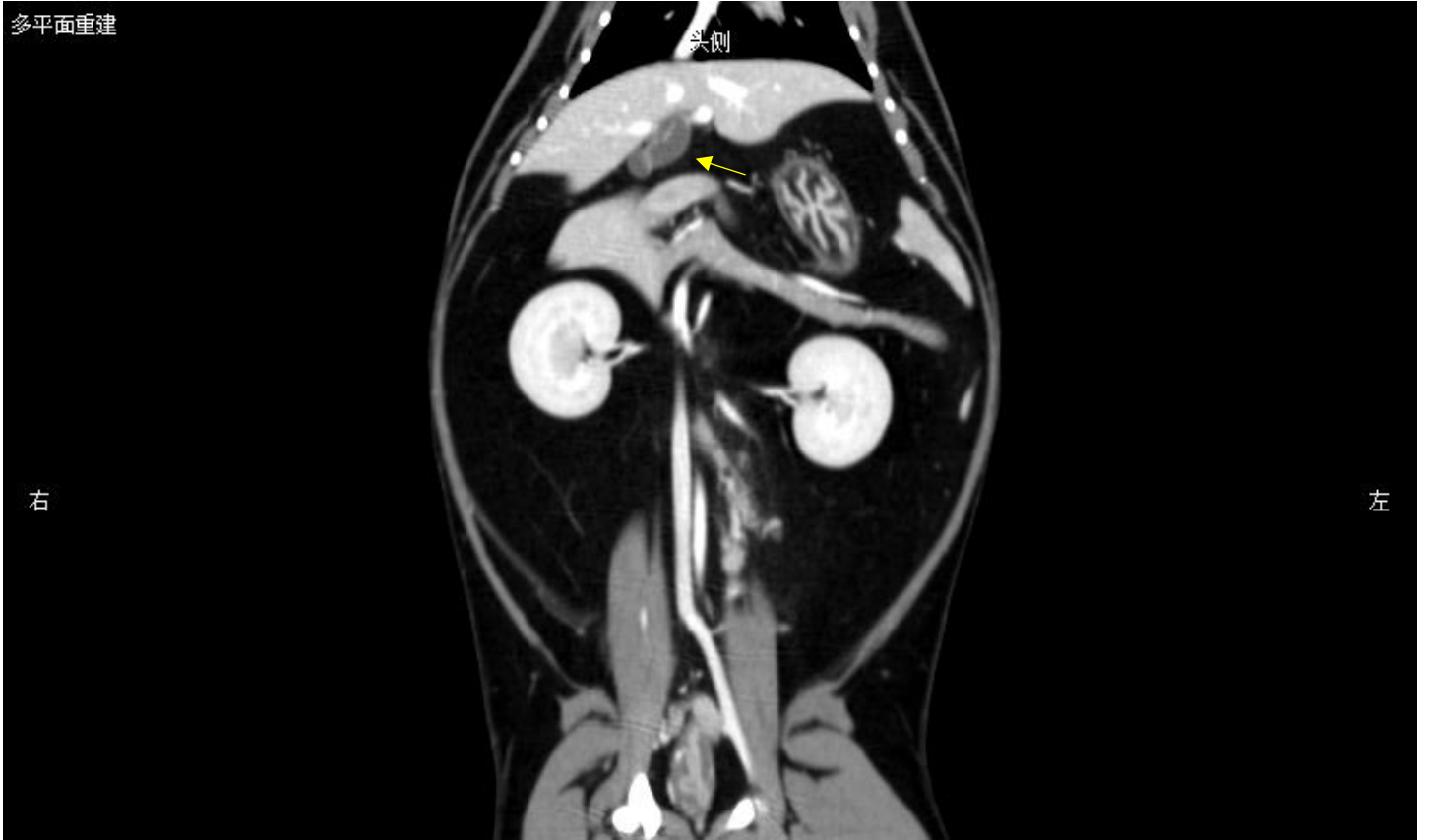


图 5 腹部冠状位增强扫描，胆囊管扩张；

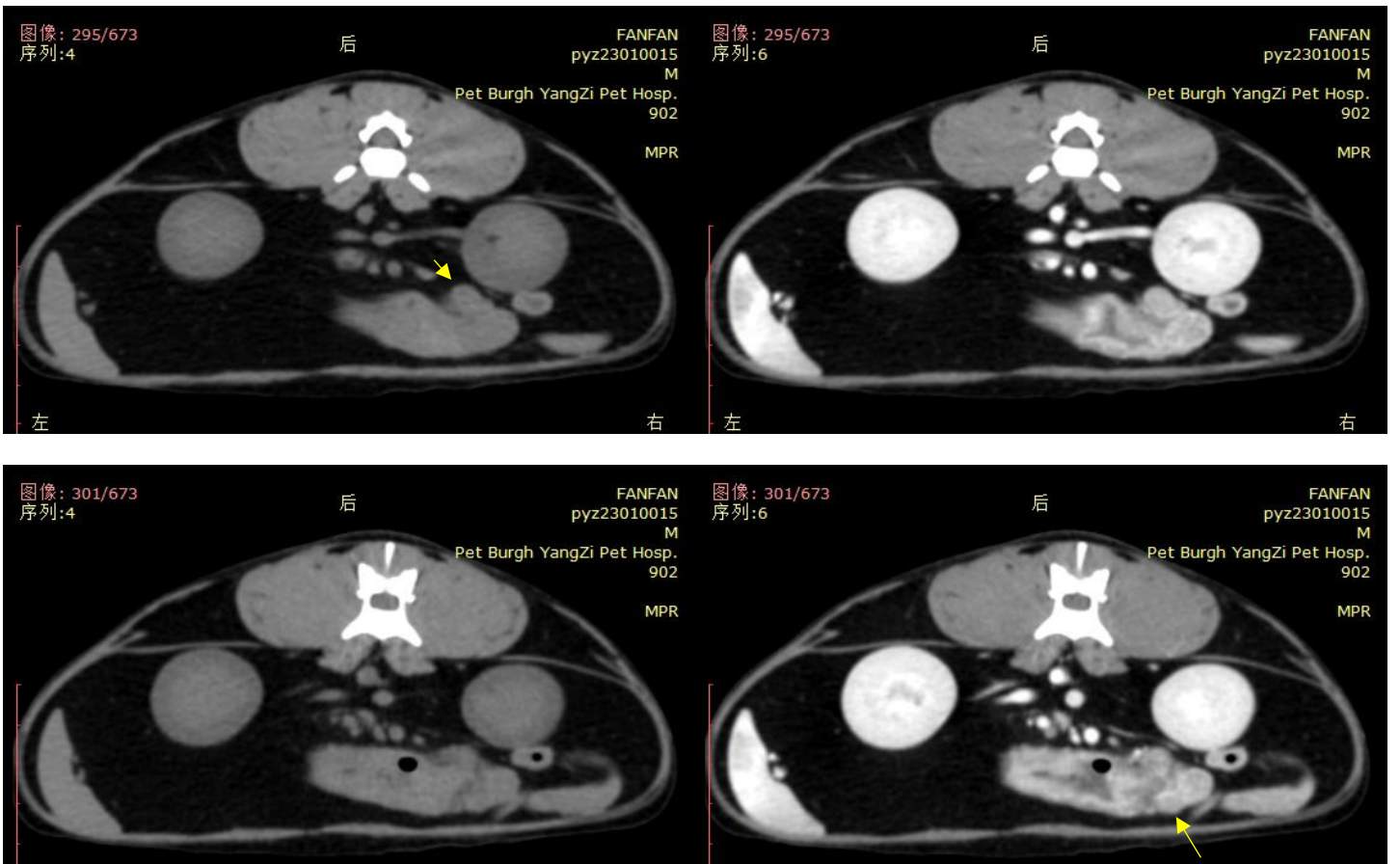


图 6 腹部横断位扫描 (左: 平扫, 右: 增强), 回盲处淋巴结轻度肿大;

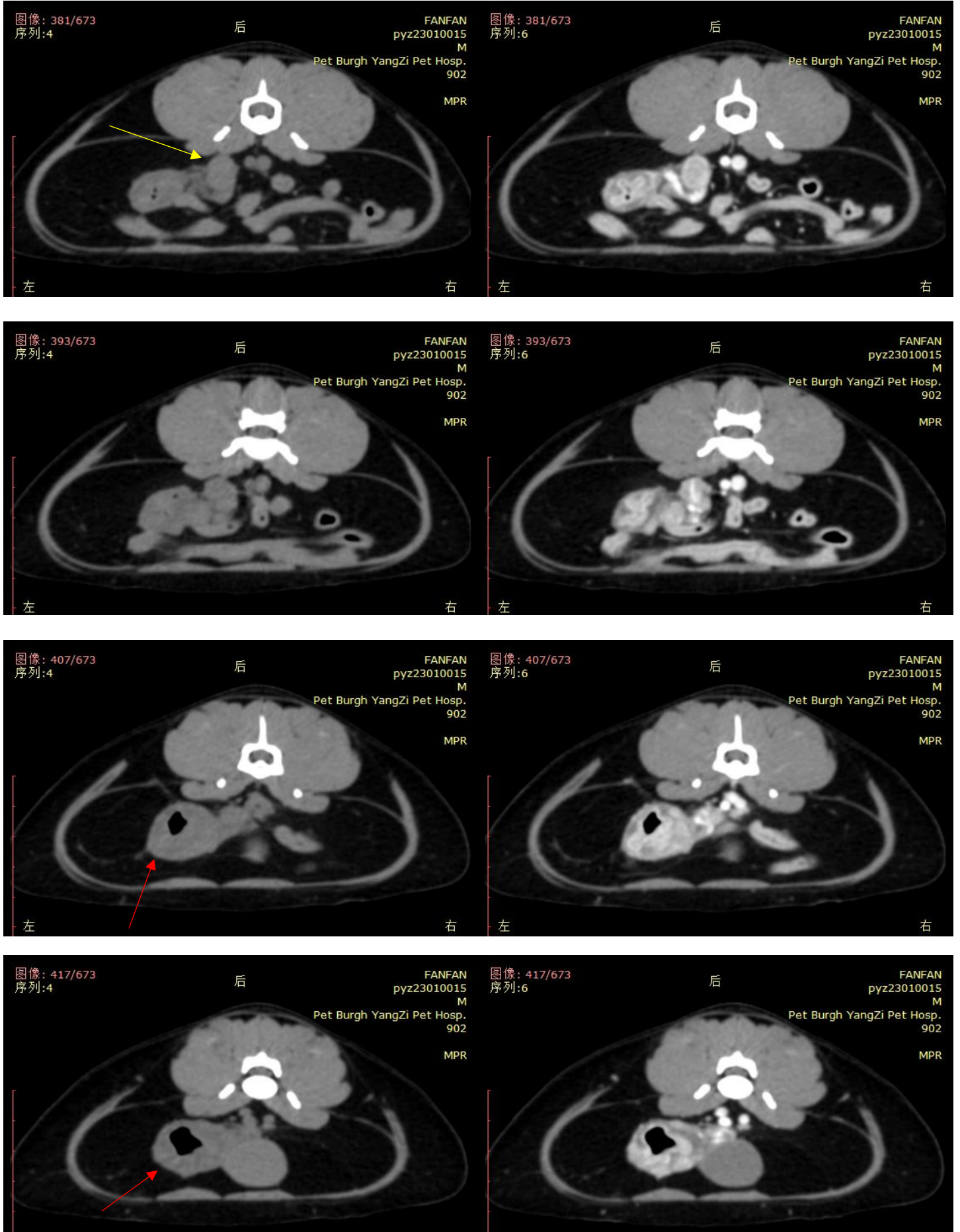


图 7 结肠壁见不均匀增厚 (红色箭头), 增强扫描见不均匀强化; 邻近淋巴结肿大;

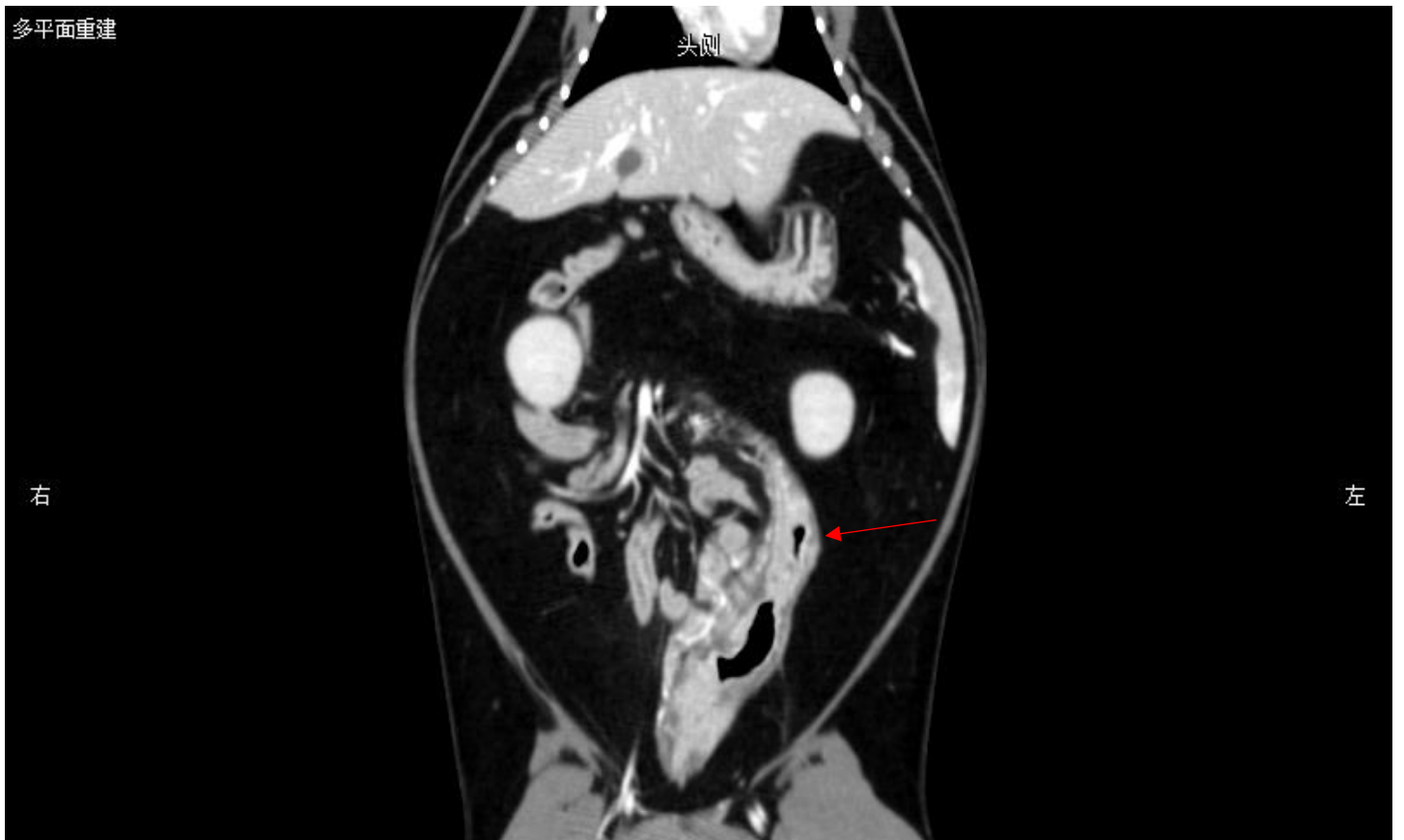


图 8 腹部冠状位增强扫描，结肠壁不均匀增厚（红色箭头），邻近淋巴结肿大；

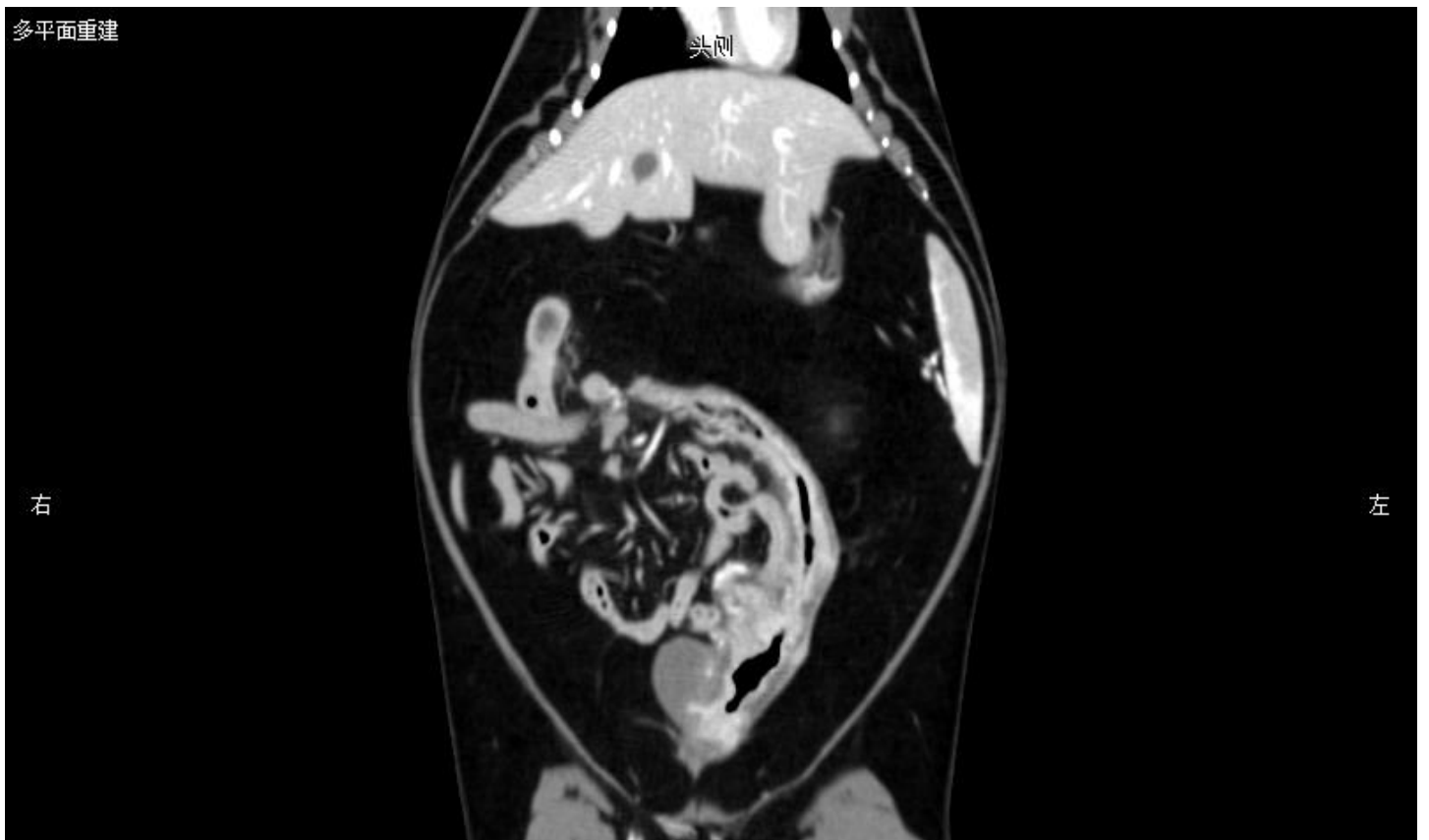


图 9 腹部冠状位增强扫描，结肠壁不均匀增厚；

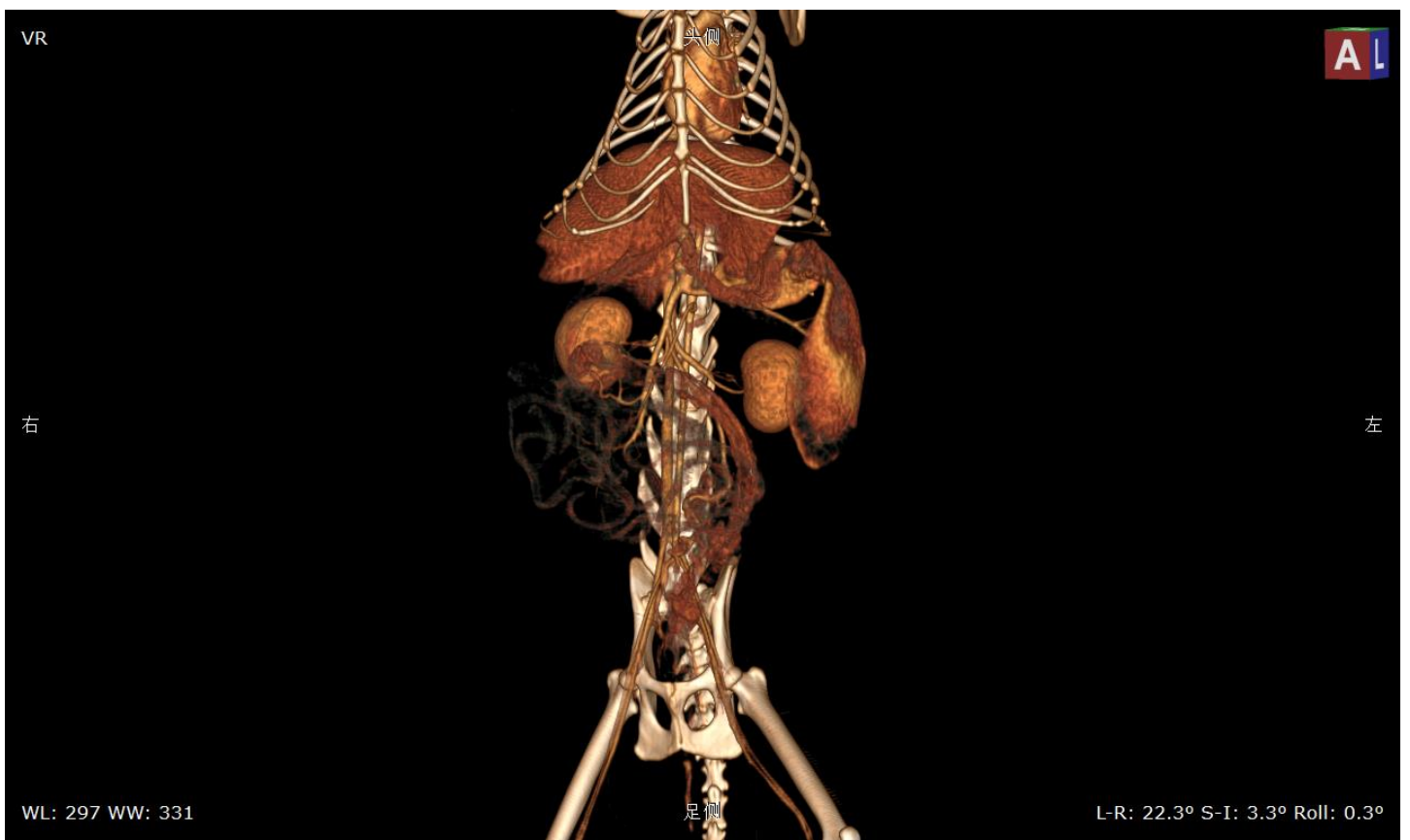

图 10 3D 重建;

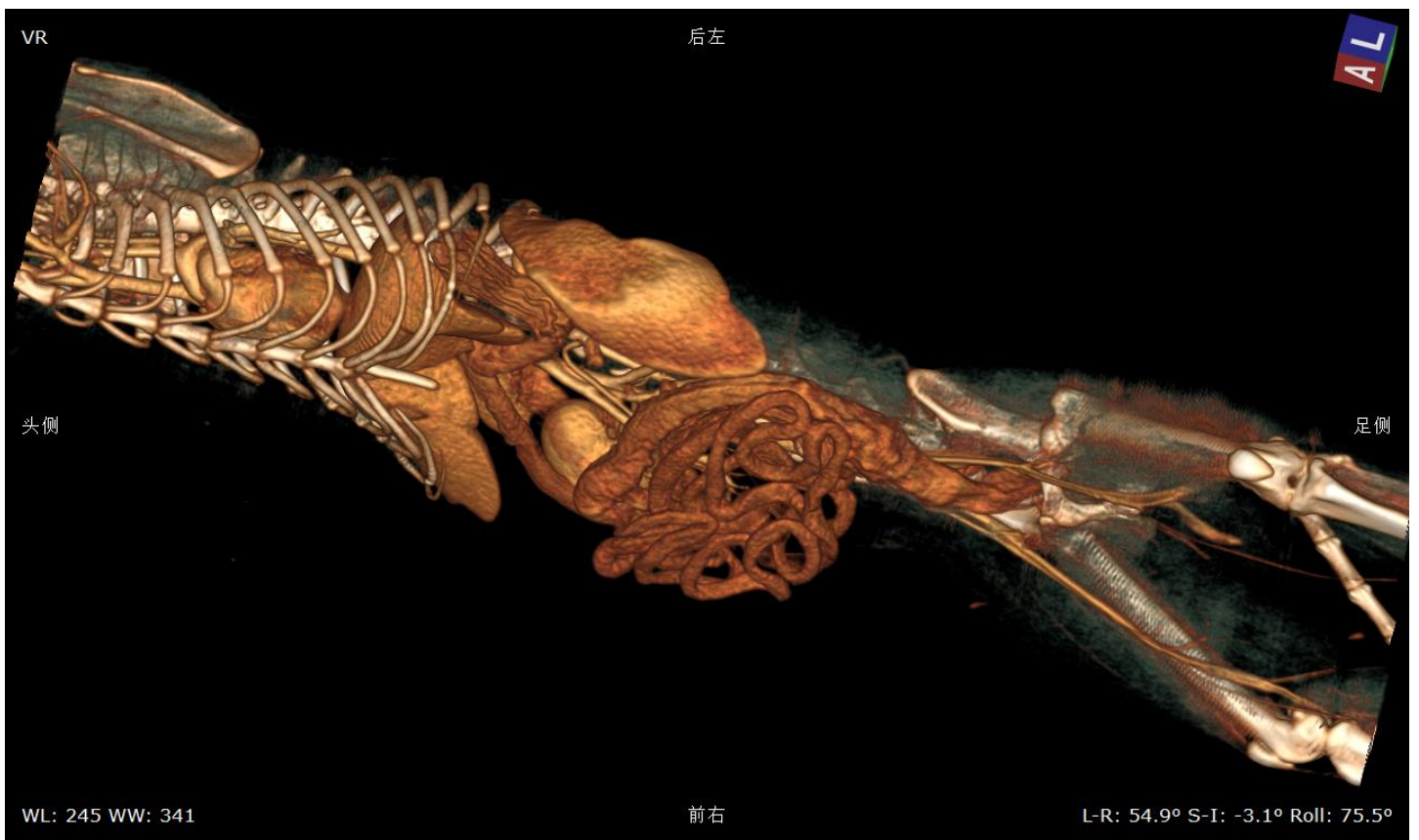


图 11 3D 重建;