

深圳市瑞派福华沙嘴宠物医院有限公司

腹部超声影像报告单

主人姓名: 叶女士

联系电话: 17827614635

宠物名称: 饭饭

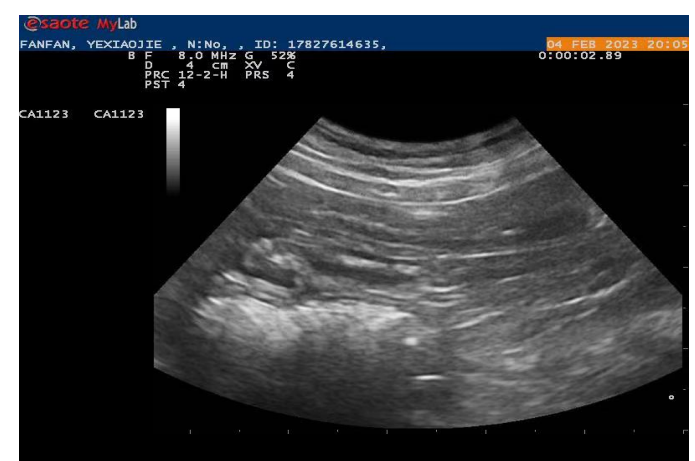
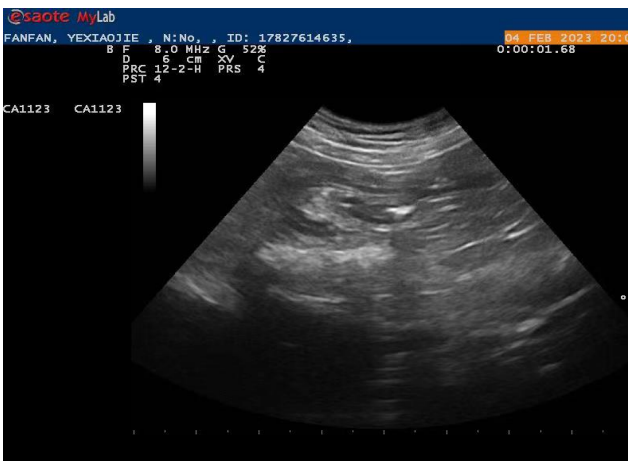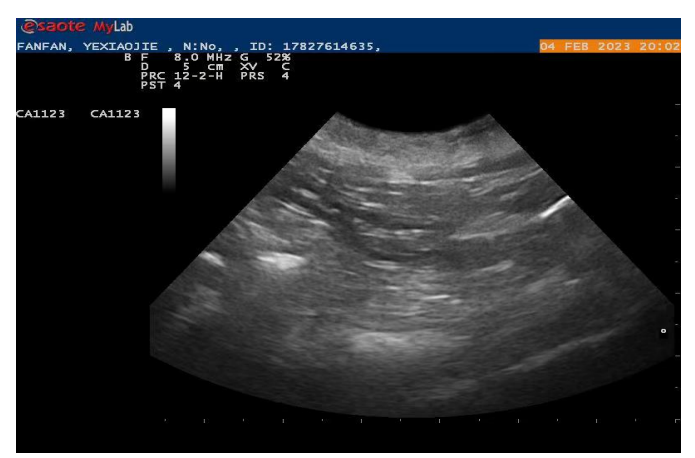
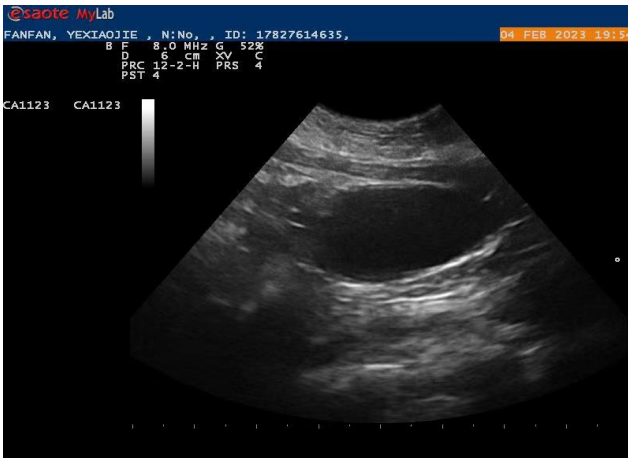
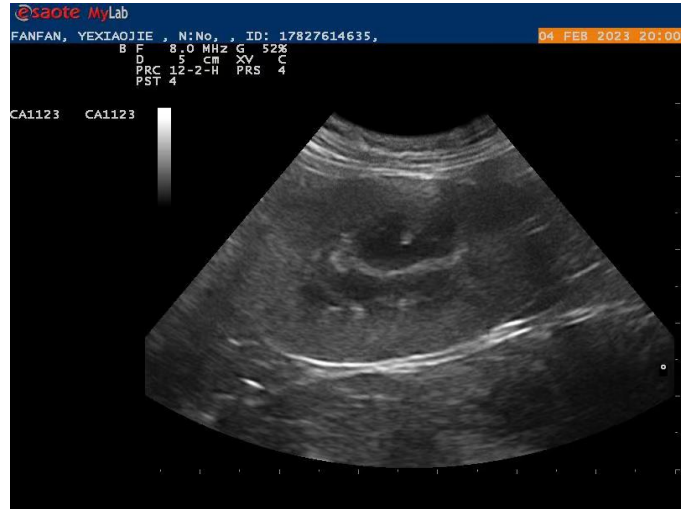
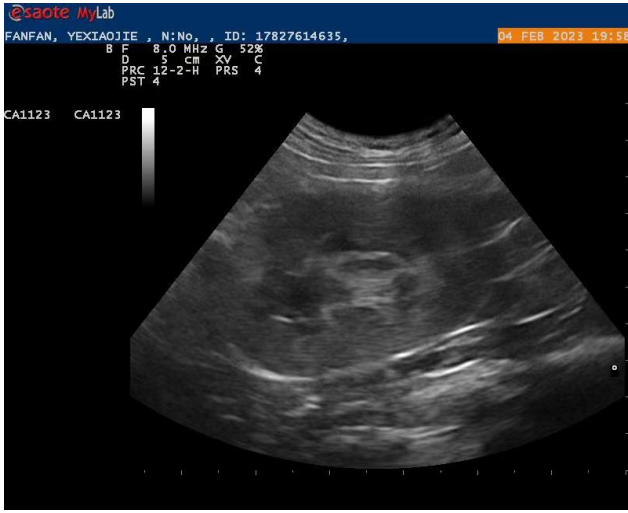
宠物性别: 公

宠物年龄: 2岁

宠物种类: 猫

宠物品种: 狸花猫

病历单号:



检查日期: 2023年2月4日 20:00

申请医生: 陈

检查医生: 谭如海

注: 此报告只做临床参考

第1页 共2页

深圳市瑞派福华沙嘴宠物医院有限公司

腹部超声影像报告单

主人姓名: 叶女士

联系电话: 17827614635

宠物名称: 饭饭

宠物性别: 公

宠物年龄: 2岁

宠物种类: 猫

宠物品种: 狸花猫

病历单号:

超声可见:

膀胱: 壁连续, 光滑, 未见明显异常。
双肾: 大小形态轮廓正常, 包膜光整, 肾盂, 无扩张。
脾脏: 形态正常, 包膜完整, 内部回声均匀, 未见明显异常回声。
肝脏: 切面形态大小正常, 包膜光整, 边缘锐利, 肝实质回声均匀, 肝内未见明显异常回声。管道结构清晰。胆囊切面形态大小正常, 壁薄光滑, 其内未见异常。
胃肠: 胃、小肠壁分层清晰, 管腔未见明显扩张, 蠕动正常, 结肠段未见肿块, 未见异常。

诊断意见:

1. 腹部超声未见明显异常

检查日期: 2023年2月4日 20:00

申请医生: 陈

检查医生: 谭如海

注: 此报告只做临床参考

第2页 共2页